

BİR POLYOSTOTİK FİBRÖZ DİSPLAZİ VAKASI

Dr. Ercan Tuncel

Dr. Özden Vural

Ö Z E T

Sol kostodiafragmatik sinüse komşuluğu nedeni ile, kostaya yerleşen lezyonun yaptığı kemik ekspansiyonu plörezi olarak değerlendirilerek antitüberküloz tedavi uygulanan bir polyostotik fibröz displazi vakası takdim edildi ve ilgili literatür gözden geçirildi.

G İ R İ Ş

Fibröz displazi, kemik medüllasındaki spongiöz dokunun yer yer fibröz dokuya değişmesi ile karakterize bir iskelet sistemi hastalığıdır. Bu konudaki çalışmalar ilk kez 1937 yılında Albright ve arkadaşları tarafından yapılmıştır (1,2). Albright ve arkadaşları, unilateral olmaya eğilimli kemik lezyonları, çoğu kez kemik lezyonları ile aynı tarafta bulunan "cafe-au-lait" isimli deri pigmentasyonları ve özellikle kadınlarda puberte prekoks ile karakterize endokrin bozuklukla birlikte bulunan bir sendrom tanımladılar. Bu triad Albright sendromu olarak bilinmektedir. Daha sonra Lichtheim ve Jaffe (3) deri pigmentasyonları ve puberte prekoksla beraber olmayan, Albright sendromuna benzer kemik lezyonlarının

bulunduğu şekli Polioostotik fibröz displazi olarak isimlendirmiştir. Schullerberger 1946 yılında bu hastalığın monostotik formunu tanımladı (4). 1933 yılında ilkdefa Jones (5) tarafından tanımlanan cherubism ise, herediter bir hastalık olması, çene kemiklerini tutması ve pubertede spondan gerileme göstermesi gibi bulgularla tanınan ayrı bir Fibröz displazi şeklidir.

Fibröz displazinin kesin nedeni bilinmemektedir. En çok kabul edilen görüşe göre, bu hastalık kemikte bir gelişme anomalisidir (6). Ayrıca travma, endokrin bozukluklar ve ksantogranuloma da etyolojik neden olarak ileri sürülmüştür (7).

Fibröz displazinin her iki cinsi eşit olarak tuttuğu bilinir. Ancak bazı yazar-

(x) Atatürk Üniversitesi, Tıp Fakültesi Radyoloji Kürsüsü uzmanı,

(xx) Aynı fakültede İç Hast. Klin. öğretim üyesi, Doçent Dr.

lara göre kadınlarda daha fazla görülmektedir. (8) Sıklıkla genç erişkinlerde görülmektedir. Bazı vakalar çocukluk çağında başlamakla beraber uzun yıllar klinik bulgu vermez, başlangıç bulguları vaginal kanama, kemik ağrıları veya fraktür olabilir. Hastalık femur boyuna yerleşirse "Çoban sopası" olarak isimlendirilen deformite meydana getirebilir. Deri pigmentasyonları ve puberte prekoks ayrı ayrı Polioyotik Fibroz displazi ile birlikte bulunabilirler. Lichtenstein ve Jaffe (3) 90 vakalık serilerinde, 32 hastada deri pigmentasyonu (35%) ve kadınların 20% sinde ise puberte prekoks tesbit etmişlerdir.

Laboratuar bulguları özellik göstermez. Bazı vakalarda alkalen fosfataz seviyesinde hafif bir yükselme görülebilir.

Hastalığın teshisinde röntgen görünümünün büyük önemi vardır. Lezyonlar çoğunlukla tek taraflı yerleşir. Bazan karşı tarafta da küçük kemik lezyonları bulunabilir. İskelet lezyonlarının en sık yerleştiği yerler pelvis, uzun kemikler (özellikle femur), kranium, çene kemikleri ve toraktır. Bununla birlikte iskelet sisteminin her yerinde yerleşebilir. (9) Kemiklerin her tarafına yerleşebilirlerse de en çok metafiz ve diafizi tutarlar. Lezyonlar genellikle radiolüsenttir. Tipik olarak buzlu cam görünümündedirler. Etraflarında kalınlığı değişik sklerotik alanlar bulunur. Kemikte ekspansiyon yaparlar. Femur boynunu tutan durumlarda kemikte eğilmeye bağlı olarak "çoban sopası" görünümü ortaya çıkar. Sklerotik lezyonlar daha az görülür. Yerleştiği bölgede kemik medullasının tamamen sklerotik olduğu ve korteks medulla sınırının kaybolduğu görülür. En çok kostaları tutar.

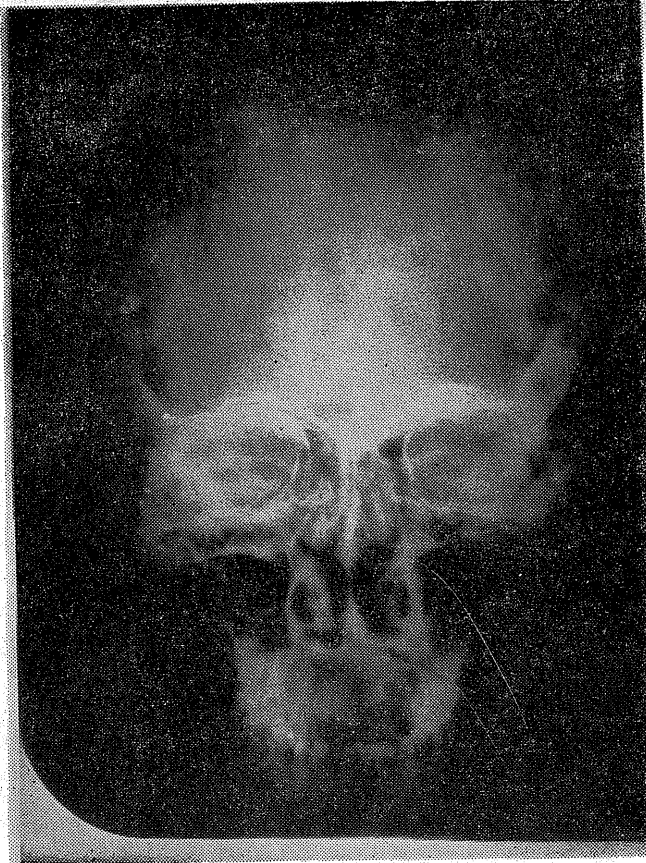H.K. (Prot: 1161-16867-16864) 22 yaşında erkek hasta. Kliniğe sırt ağrısı, göğüs ağrısı, çabuk yorulma şikayetleri ile yatırıldı. Aynı şikayetlerle bir Tıp Fakültesinin göğüs hastalıkları kliniğine müracaat etmiş. Plörezi tanısı konarak antitüberkülo tedavi verilmiş. Üç ay bu tedaviyi uygulayan hasta daha sonra fakültemiz Göğüs hastanesine müracaat etmiştir. Göğüs hastalıklarından plörezi ön tanısı ile sağlık kuruluna sevk edilen hastaya yapılan akciğer radiogramında koşa lezyonları görülerek tetkik için dahiliye kliniğine yatırılmıştır.

Hastanın öz ve soy geçmişinde bir özellik yok. Fena alışkanlıkları olmayan hasta sorulan sorulara yerinde ve zamanında cevap veriyor. Turgor ve tonüsü normal. Ateş 37 C derece, nabız 112/dk., T.A. 130/80 mm. Hg. Yüzünde ve vücudunun üst tarafında akne vulgarisleri var. İncelemede sol arkus kostada 6 cm. çapında bir yumuşak doku şişliği tesbit edildi. Palpasyonla bu şişliğin sert kıvamda, fikse ve ağrısız olduğu görüldü. Sistem muayenelerinde bir özellik tesbit edilmedi. Laboratuar muayenelerinde, idrar tetkiki normal, Hb. 16 % g. beyaz küre 7400/mm³ trombosit 150.000/mm³, periferik kan tablosu normal protein 7.5 g/100 ml., protid 4.4 g./100 ml., Ca. 10 mg./lt., alkalen fosfataz 7.2 B.Ü., kolesterol 144 mg./100 ml., glisemi 95 mg./100 ml., PBI 4.4 mcg./100 ml. olarak bulundu.

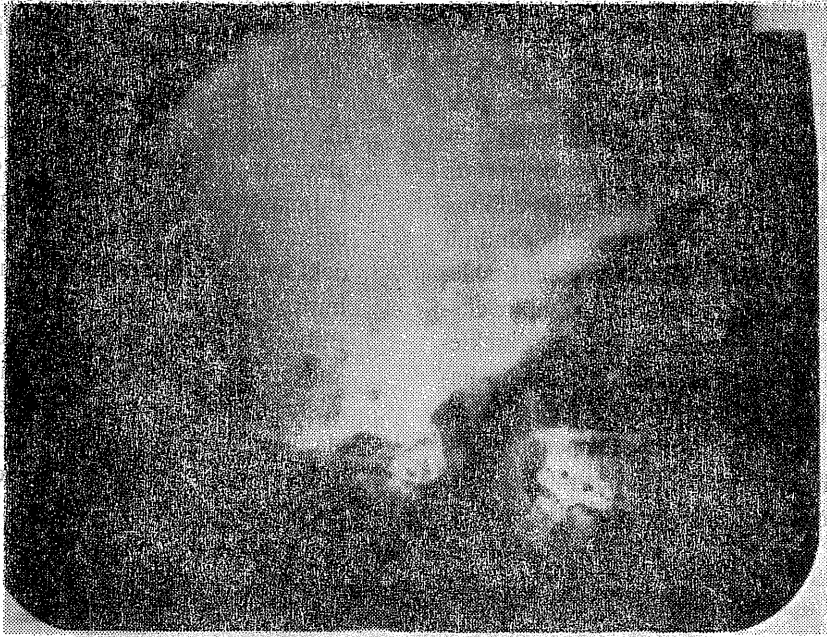
Röntgenolojik olarak bütün iskelet sisteminin grafileri elde edilmiştir. Bu radiogramların tetkikinde, kraniumda, özellikle frontal ve pariyetal kemikleri tutan lezyonlar tesbit edilmiştir. Toraks radyogramında sağ 3., sol 2. ve sol

8. kostalarda, üst ekstremité radiogramlarında humerus ve ulna diafizinde ve sol el metakarp ve falanklarında, alt ekstremité radyogramlarında sol iliak kanatta sol femur ve proksimal diafizinde ve sol ulnada ayrıca sol ayak metatars ve falanklarında lezyonlar tesbit edilmiştir. Bu lezyonlar "buzlu cam" görünümü veren ve etraflarında az veya çok sklerotik bir sınır bulunan ve kemikte ekspansiyon yapan bir yapı göstermektedirler. Sağ 3. kostaki küçük lezyon hariç bütünü ile sol tarafta yerleşmişlerdir. Kalvaryumda lezyonlar daha çok dış tabulayı tutmuştur. İç tabula normal görülmektedir (Şekil 1a,1b). Kosta-

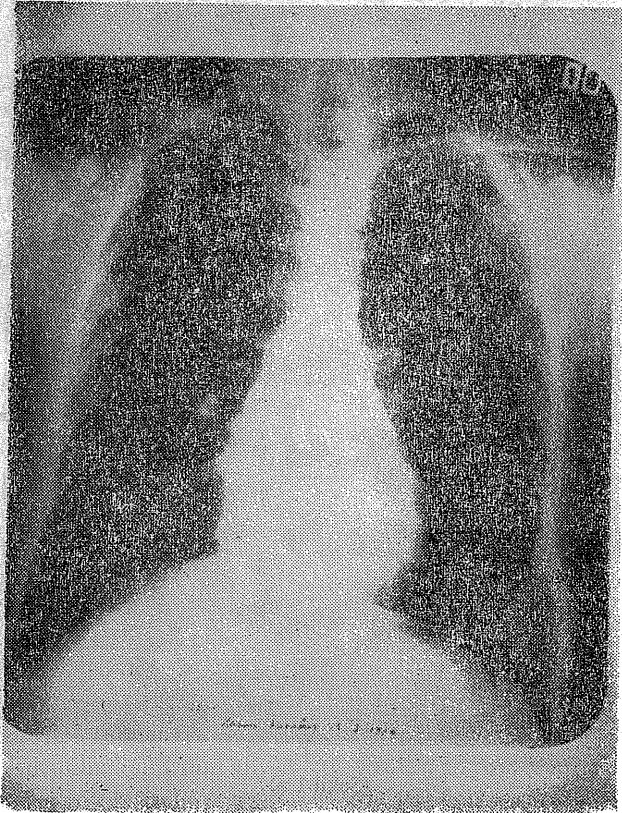
daki lezyonların özellikle sol 8. kostada yerleşen lezyonun aşırı ekspansiyon yaptığı görülmektedir. (Şekil 2) femurda yerleşen lezyon kemikte hafif bir eğrilik meydana getirmiştir ve radiolu sent alanların eivarında kemik korteksini kalınlaştıran bariz bir skleroz görülmektedir. (Şekil 3) El ve ayak kemiklerindeki yonlarda tipik buzlu cam görünümü ve ekspansiyon vardır. (Şekil 4) Bütün bu lezyonlar içerisinde kalsifikasyon ve ossifikasyon tesbit edilmemiştir toraks radiogramında akciğer alanları, kalp ve mediastinum normal görülmüştür. İ.V.P. de üriner sistem normaldir.



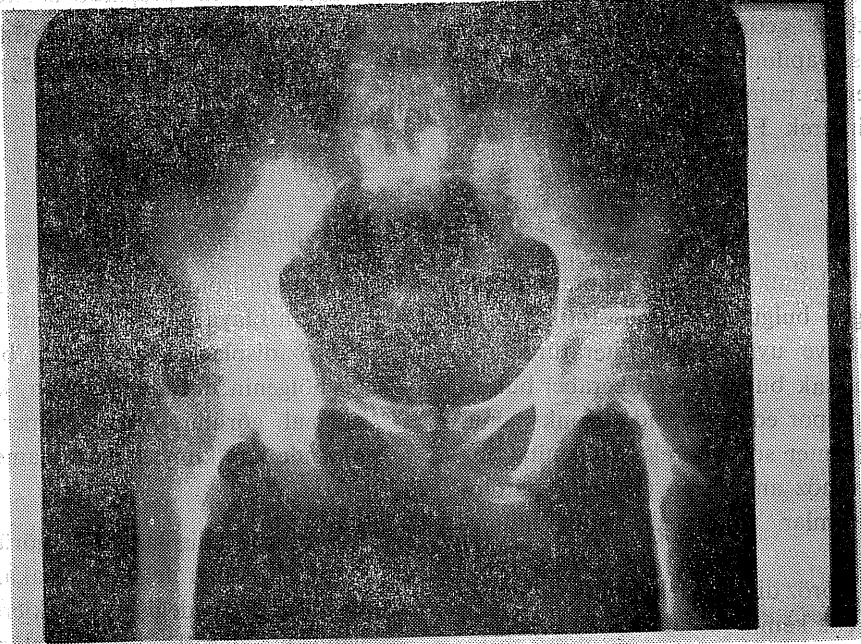(Şekil 1 a)



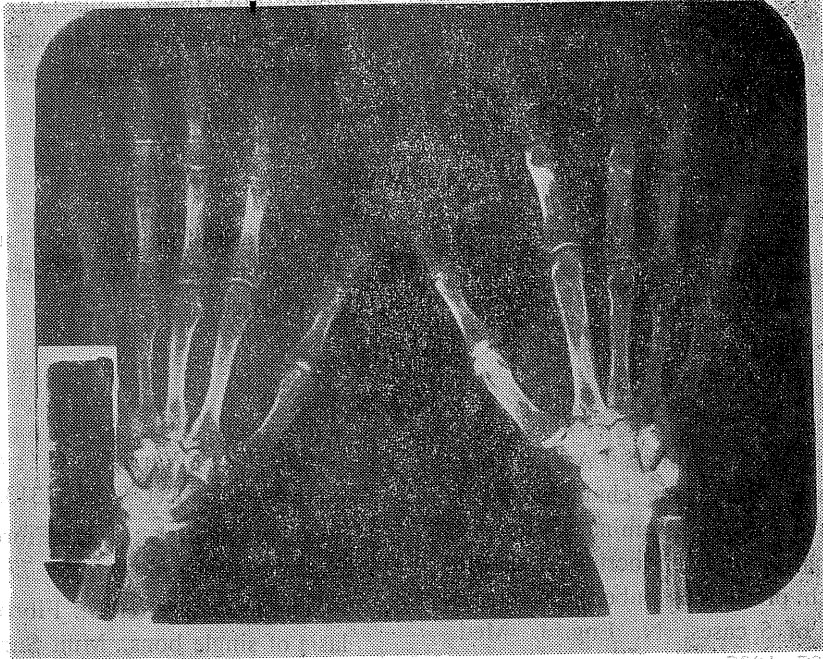
(Şekil 1 b)



(Şekil 2)



(Şekil 3)



(Şekil 4)

Sol arkus kostadaki lokal şişliği meydana getiren kostadaki lezyondan biopsi yapılmış ve biopsi materyeli fakültemiz patoloji kürsüsünde değerlendirilerek Fibröz displazi tanısı kon-

muştur. Aynı preparat İstanbul Tıp fakültesi patoloji kürsüsüne gönderilmiş gelen cevapta fibröz displazi tanısı doğrulanmıştır.

TARTIŞMA

Vakamız klinik, laboratuvar ve röntgen bulguları ile Poliostotik fibröz displaziye uymaktadır. Literatürde nadir olarak bu hastalıkla beraber bulunduğu rapor edilen tyroid disfonksiyonu, rudimanter sol böbrek, konjenital arteriovenöz anevrizma (10) gibi patoloji durumlar vakamızda tesbit edilmemiştir.

Fibröz displazideki kemik lezyonları birçok kemik hastalıkları ile benzerlik gösterebilir. Paget hastalığı ve Hiperparatiroidizmin kemik lezyonları ile ayırıcı tanısı önemlidir. Paget hastalığında kalvarium kemiklerinde her iki tabulada hastalığa iştirak eder. Fibröz displazide ise bizim vakamızda da olduğu gibi daha çok dış tabula olaya iştirak eder.

Hiperparatiroidizmde bütün iskelet sisteminin olaya iştirak etmesine karşılık Fibröz displazide lezyonların bulunduğu bölgenin dışında bulunan kemikler normal görülür. Ayrıca Hiperparatiroidizmde kan kimyası da tamamen değişiktir.

Fibröz displazi sık görülen bir kemik hastalığı değildir. Vakamızdaki kosta lezyonu değişik kliniklerde hep yanlış bir değerlendirme ile plörezi zannedilmiş ve tedavi edilmeye çalışılmıştır. Kliniği, laboratuvar bulguları ve radiolojik bulguları ile demonstratif bir Polyostotik fibröz displazi vakasıdır. Bu nedenler le vakamızın ilginç olduğu düşünülerek takdimi uygun görülmüştür.

SUMMARY

A Case report of Polyostotic Fibrous dysplasia

A case of polyostotic Fibrous Dysplasia is presented and related literature is reviewed.

KAYNAKLAR

1-Albright, F.; Butler, A.M.; Hamton, A.O.: Syndrome characterized by osteitis fibrosa disseminata, areas of pigmentation and endocrine dysfunction with precocious puberty in females report of 5 cases. N. Eng. J. Med., 216: 727, 1937

2-Hall, R.; Warrick, C.: Albright's syndrome, Lancet 7764: 1313, 1972
3-Lichtenstein, L.; H.L.: Fibrous Dysplasia of Bone. Path, 33: 777, 1942
4-Schulumberger, H.G.: Fibrous Dysplasia of single bones, Milit Surgeon. 99: 504, 1946

5-İnes, W.A.: Familial multilocular cystic disease of the Jaws. Amer. J. Cancer; 17: 946, 1933

6-Thanhauser, S. J.: Neuromatosis and osteitis fibrosa cystica et disseminata. Medicin; 23: 105, 1944

7-Snapper, I: On lipoip granulomatosis of bones without symptoms of Schüller Christian disease. Chines Med. J.: 56: 303, 1939

8-Pırnar, T.: Tinaztape, K.: Cherubism. The Turkish Journal of pediatrics; 13 3, 1971

9-Murray, O.R.; Jacobson, G.H. The Radiology of Skeletal Disorders, ed. 1, Edinburg, Chuchill Livingstone 1972, p. 708

10-Colaman, H.M.: Polyostotic fibrous Dysplasia. Can. Med. Assoc. J.; 56: 18, 1947

11-İncecik, M. (1959) "Araştırma ve Tedavi" 1959 "Polikistik Çene" ve "Skeletal Osteo İyoplastik Hastalıklarında bulaşıcı metastatik osteo İyoplastik Hastalıkların 1975 Parvizisi güncel olarak 14.06.75 tarihinde 16. Entomasyon Yılında Okul Hıfızın toplantısında 10. Ekim 1975 Cuma günü saat 14.30'da konuşulan bir toplantıda. Konuşması (1) İran, Yugoslavya (1), Sovyet Türkiye (4) ve Bulgaristan (1) ve Yunanistan (1) ve diğer ülkelerde. Toplantıyı Organize edenler: Türkiye (Südeste Avrupa Gevherli) ve diğerleri.

12-İncecik, M. (1960) "Güneydoğu Avrupa'da Çocuklar, Başkan Dr. Vial ve ALTINBAŞI, YAPU. Mükemmelen Güneydoğu Avrupa Çocuk Hastalıkları Prof. Dr. Nicolas BERNANTE, Yayıncı.

13-İncecik, M. (1962) "Okul Hıfızında Çocuklar, Güneydoğu Avrupa'daki Çocuk Hastalıkları ve Çocuk Hastalıkları Toplantısında 1975 Parvizisi güncel olarak 14.06.75 tarihinde 16. Entomasyon Yılında Okul Hıfızın toplantısında 10. Ekim 1975 Cuma günü saat 14.30'da konuşulan bir toplantıda. Konuşması (1) İran, Yugoslavya (1), Sovyet Türkiye (4) ve Bulgaristan (1) ve Yunanistan (1) ve diğer ülkelerde. Toplantıyı Organize edenler: Türkiye (Südeste Avrupa Gevherli) ve diğerleri.

14-İncecik, M. (1963) "Polikistik Çene" ve "Skeletal Osteo İyoplastik Hastalıklarında bulaşıcı metastatik osteo İyoplastik Hastalıkların 1975 Parvizisi güncel olarak 14.06.75 tarihinde 16. Entomasyon Yılında Okul Hıfızın toplantısında 10. Ekim 1975 Cuma günü saat 14.30'da konuşulan bir toplantıda. Konuşması (1) İran, Yugoslavya (1), Sovyet Türkiye (4) ve Bulgaristan (1) ve Yunanistan (1) ve diğer ülkelerde. Toplantıyı Organize edenler: Türkiye (Südeste Avrupa Gevherli) ve diğerleri.

15-İncecik, M. (1964) "Güneydoğu Avrupa'da Çocuklar, Başkan Dr. Vial ve ALTINBAŞI, YAPU. Mükemmelen Güneydoğu Avrupa Çocuk Hastalıkları Prof. Dr. Nicolas BERNANTE, Yayıncı.

16-İncecik, M. (1965) "Okul Hıfızında Çocuklar, Güneydoğu Avrupa'daki Çocuk Hastalıkları ve Çocuk Hastalıkları Toplantısında 1975 Parvizisi güncel olarak 14.06.75 tarihinde 16. Entomasyon Yılında Okul Hıfızın toplantısında 10. Ekim 1975 Cuma günü saat 14.30'da konuşulan bir toplantıda. Konuşması (1) İran, Yugoslavya (1), Sovyet Türkiye (4) ve Bulgaristan (1) ve Yunanistan (1) ve diğer ülkelerde. Toplantıyı Organize edenler: Türkiye (Südeste Avrupa Gevherli) ve diğerleri.